مجلة كلية التربية الاساسية
كلية التربية الاساسية – الجامعة المستنصرية
P- ISSN: 3007-3650 E- ISSN: 2706-8536
Journal of the College of Basic Education Vol.32 (No.139) 2026, pp.704-716

التغيرات المرضية النسجية في بعض اعضاء الجهاز التوالدي الذكري للجرذ الابيض المعامل بالكحول الاثيلي

جنان عدنان البيروتي [1]
قسم علوم الادلة الجنائية/كلية العلوم/ جامعة الكرخ للعلوم
07719787745
galbairuty@gmail.com

هنادي سالم عبد الصاحب [2]
قسم علوم الحياة /كلية التربية للعلوم الصرفة ابن الهيثم/جامعة بغداد
07722310563
hanadi.s.as@ihcoedu.uobaghdad.edu.iq

نظير عبود فزع [3]
وزارة البيئة
07759658700
nadheerabood@gmail.com

مستخلص البحث : يعد تشخيص التغيرات المرضية النسجية مشكلة كبيرة بسبب التباين في التشخيص بين الباحثين والذي اشارت اليه العديد من الدراسات. وبرزت برامج الذكاء الاصطناعي كمنصة مهمة في الدراسات الحديثة تزيد من دقة التشخيص وتقلل التباين. هدفت الدراسة الحالية الى اختبار التاثير السمي للكحول الاثيلي وتشخيص التغيرات النسجية المرضية باستخدم تراكيز مختلفة من الكحول على اعضاء الجهاز التوالدي الذكري في الجرذ الابيض، و اعادة تشخيص نتائج بعض الابحاث العراقية المختصة بامراضية الانسجة باستخدام نماذج الذكاء الاصطناعي. تم تحليل 59 صورة من ستة ابحاث عراقية باستخدام نماذج الذكاء الاصطناعي العامة General Purpose technology (GPT). اظهرت نتائج تجريع الجرذ بالتراكيز المختلفة من الكحول الاثيلي تنكس وتنخر انسجة الخصية مع توسع وضمور في بعض النبيبات المنوية واضطراب في عملية تكوين النطف اذ ازداد بازدياد تركيز الكحول ، كما اظهرت الدراسة وجود اختلاف في التشخيص بين النتائج المعتمدة على تشخيص الباحثين وبين تشخيص نموذج الذكاء الاصطناعي العام وصل الى 25.4% اذ تركز الاختلاف في التفاصيل الدقيقة الخاصة بالتغييرات الخلوية وقياس الابعاد. واشارت الدراسة ضرورة التحول الرقمي في تشخيص التغيرات المرضية النسجية والتي تعرف بتخصص Digital Histopathology لتقليل التباين في التشخيص وتوفير تكامل اكبر في الدراسات العراقية، و استخدام برامج الذكاء الاصطناعي المتخصصة لكون استخدام النماذج العامة يعد خطوه متطوره الى الامام ولكن البرامج المتخصصة توفر دقة اكبر في التشخيص.

الكلمات المفتاحية : التغيرات المرضية النسجية، خصى الجرذ، علم الامراض الرقمي، الكحول الاثيلي.

مجلة كلية التربية الاساسية
كلية التربية الاساسية – الجامعة المستنصرية
P- ISSN: 3007-3650 E- ISSN: 2706-8536
Journal of the College of Basic Education Vol.32 (No.139) 2026, pp.704-716

المقدمة:

ان تشخيص التغيرات النسجية المرضية Histopathological Changes بشكل مباشر هو تحدي كبير على المستويين الاكاديمي والعملي (Elmore *et al*., 2017; Tizhoosh *et al*., 2021; Kang *et al*., 2022) ، واكدت الدراسات تفاوت كبير في التشخيص Interobserver Variability((Orr *et al*., 2021) حتىما بين اختصاصي علم الامراض ، اذ بين Elmore وجماعته في دراسة شملت 187 اختصاصي علم الامراض و 8976 قراءة مختلفة لحالات مرضية ان نسبة اعادة التشخيص كانت منخفضة جدا وصلت الى 25% في بعض الحالات و 43% في حالات اخرى. وفي دراسة اخرى وصلت نسبة التقييم الى 39.4 % من حالات التغيرات النسجية في الاورام الغدية و 53% من التفاوت في تشخيص سرطان القولون والمستقيم (Smits *et al*., 2022) وان هذه التشخيصات المختلفة تؤدي الى بروتوكولات علاجية مختلفة ممكن ان تنعكس سلبا على المرضى. ويشمل هذا الاختلاف في التشخيص امراضية انسجة الجهاز التوالدي الذكري. وفي دراسة Cooperberg وجماعته (2005) التي شملت 113 حالة امراضية تتعلق بالخصية والجهاز التوالدي الذكري والتي اثبت فيها اختصاصيي علم الامراض وجود اختلاف بنسبة 27% من مجموع الحالات وكان لهذا الاختلاف تاثير كبير على الادارة السريرية والحاجة الى تبني نهج موحد يزيد من دقة التشخيص. وفي جانب علم السموم Toxicology والتاثيرات السمية للمركبات الكيمياوية والكحول على الجهازالتوالدي الذكري وتكوين الحيوانات المنوية اعرب الباحثين والمنظمات الدولية المختصة والمؤسسات الدولية الحكومية عن قلقهم من تاثيرات المواد الكيميائية على تكوين النطف في الخصى ، مثل وكالة حماية البيئة الامريكية (EPA, 1998) و اللجنة الدولية لتنسيق المتطلبات التقنية لتسجيل المستحضرات الصيدلانية للاستخدام البشري (ICH, 1995, 2021) ومنظمة التعاون الاقتصادي والتنمية (OECD, 2001) وادى هذا القلق الى اصدار ارشادات تنظيمية صارمة ومتعددة من هذه الجهات الى علماء وباحثي السموم وعلماء الامراض من اجل زيادة الوعي بهذا الشأن وضرورة اجراء تقييم دقيق وحساس للجهاز التوالدي الذكري والكشف عن التاثيرات السامة سيما في تكوين النطف (Creasy, 2003). ومما تقدم، هناك اجماع بحثي علمي على اختلاف التشخيص الخاص بامراضية الانسجة المختلفة وتاثيرات السموم على الجسم وتشترك معظم التوصيات في ضرورة تطوير طرائق التشخيص و ايجاد منصة تساهم في تقليل الاختلاف وضمان دقة اكبر في اعتماد بروتوكولات العلاج والادارة السريرية للمرضى. ويبرز هنا السؤال الاهم في ظل التطور التكنلوجي وهو: هل ان نماذج الذكاء الاصطناعي ذات الغرض العام GPT قادرة على تبني هذا الدور في تقليل اختلاف التشخيص في علم الامراض النسجية؟ وتطوير ادوات التشخيص المستندة الى خبرة البشر؟ وفي هذا السياق تدعم الدراسات الحديثة فكرة استخدام هذه النماذج في التشخيص مع التركيز على مخاوف توفر البيانات من الارشيف التي ممكن لها ان تساهم في رفد وتقوية التشخيص المستند الى التكنلوجيا (Tizhoosh *et al*., 2021)، او ما يسمى اليوم Digital Histopathology (Durkee *et al*., 2021). وفي تجربة جديرة بالاشارة تم تطوير طريقة خاصة استندت الى نموذج الذكاء الاصطناعي العام لتشخيص تضخم الخلايا الكبدية في الفئران بعد تصبيغ الشرائح بصبغات الهيماتوكسلين والايوسين وساعد ذلك على دقة تشخيص الانسجة الحرجة واستخدمت خوارزميات

مجلة كلية التربية الاساسية
كلية التربية الاساسية – الجامعة المستنصرية
P- ISSN: 3007-3650 E- ISSN: 2706-8536
Journal of the College of Basic Education Vol.32 (No.139) 2026, pp.704-716

متسلسلة لقياس متوسط مساحة السايتوبلازم في الخلايا واعتمادها للتشخيص الدقيق (Pischon *et al.*, 2021). واكدت المجلة الامريكية لعلم الامراض (AJP) بانها خصصت جانب مهم من نشرياتها لتسليط الضوء على التعلم الالي وعلم الامراض الحاسوبي Computational Pathology وقد استقطب هذا الجانب ابحاث ذات قيمة كبيرة عملت اضافة للعلم واستنتجت بان الذكاء الاصطناعي ممكن له ان يحدث نقلة نوعية مهمة Paradigm shift في علم الامراض لا تقل شأن عن النقلة التي حدثت في علم البيولوجي الجزيئي Molecular Biology (Cheng *et al.*, 2021).

في ظل النقلة النوعية التي احدثها الذكاء الاصطناعي والتطور الاكاديمي العالمي بهذا الشأن، هدفت الدراسة الحالية الى اختبار التاثير السمي للكحول الاثيلي وتشخيص التغيرات النسجية المرضية باستخدم تراكيز مختلفة من الكحول على اعضاء الجهاز التوالدي الذكري في الجرذ الابيض، و اعادة تشخيص نتائج بعض الابحاث العراقية المختصة بامراضية الانسجة باستخدام نماذج الذكاء الاصطناعي العامة و تقييم بعض البحوث العراقية المنشوره في اختصاص الانسجة المرضية Histopathology (مع التركيز على الانسجة المرضية في الاعضاء التوالدية الذكرية المعرضة الى الكحول الاثيلي) ، واعادة تشخيصها باستخدام نموذج الذكاء الاصطناعي العام من اجل المقارنة ومحاولة التوصل الى اجابة فيما اذا كان التشخيص الاكاديمي السابق والمعتمد على خبرة الباحثين صحيح ام تم بناء التراكم العلمي الوطني في هذا الاختصاص على تباين كبير في النتائج.

منهجية البحث : تم تقسيم طريقة العمل الى جزئين

1. **تجربة المختبر (الجزء العملي)** : تم الحصول على 25 جرذ ذكر ابيض مختبري بالغ نوع *Rattus norvegicus* albinus من البيت الحيواني التابع الى كلية التربية للعلوم الصرفة – ابن الهيثم و قسمت الى خمس مجاميع (خمسة حيوانات في كل قفص). ربيت الحيوانات تحت ظروف مختبرية معرضة الى 12 ساعة اضاءة و12 ساعات ظلام وبدرجة حرارة 25 – 30 درجة مئوية وبنظام غذائي متوفر طول الوقت باستخدام العليقة المتكاملة و كان معدل وزن الجسم للجرذ 350 غم . قسمت مجاميع التجربة الى

- المجموعة الاولى (مجموعة السيطرة) وتم تجريعها عن طريق الفم بمحلول فسلجي طبيعي Normal Saline بمقدار 5مل لمدة 30 يوم من اجل تعريضها لنفس ظروف الضغط في تجريع حيوانات المجاميع الاخرى
- المجاميع من 2-4 تم تجريعها تراكيز مختلفة من الكحول الاثيلي (20%، 30%، 40%، و 50%) على التوالي ولمدة 30 يوماً. بعد انتهاء التجربة تم التضحية بالحيوانات واستئصال الخصى وتثبيتها في محلول الفورمالين 10% لغرض الدراسة النسجية. ثم تم اتباع الطريقة النموذجية لتحضير المقاطع النسيجية حسب (Suvarna *et al.*, 2019) وتم استخدام صبغة الهيماتوكسلين والايوسين للتلوين. تم استخدام قنينة كحول اثيلي بتركيز 95% واخذ منها 20 مل وتم استكمال الحجم بالماء المقطر الى 95 مل ومن ثم تم الاستخدام للتجريع. وبنفس الطريقة للتراكيز الاخرى باخذ 30 مل ، 40 مل ، 50 مل ومن ثم استكمالها بالماء المقطر الى 95 مل.

مجلة كلية التربية الاساسية
كلية التربية الاساسية – الجامعة المستنصرية
P- ISSN: 3007-3650 E- ISSN: 2706-8536
Journal of the College of Basic Education Vol.32 (No.139) 2026, pp.704-716

2.تحليل نتائج تشخيص التغيرات النسجية المرضية في الابحاث العراقية المنشورة

تم مراجعة وتحليل 10 ابحاث عراقية منشوره لباحثين عراقيين تتعلق بحوثهم بالجهاز التوالدي الذكري (جدول رقم 1) واختيار ستة ابحاث منها اقرب الى موضوع الدراسة الحالية تعتمد في طريقة العمل على تاثير مختلف المواد الكيمياوية على الخصية ومنها الكحول الاثيلي وعلى التقطيع النسيجي وصبغة الهيماتوكسلين والايوسن فضلا عن تشخيص الحالات المرضية النسجية بالاعتماد على خبرة الباحثين والمختصين انفسهم. وتم عرض نتائج البحوث المنشورة (الصور) في الابحاث الستة على نموذج الذكاء الاصطناعي العام (ChatGPT 5.6) ، وتحليل 59 صورة من الابحاث الستة بطريقة حذف كل المعلومات وجعلها مجرد صورة نسيج وبعدها يتم طلب تحليل ومقارنة بشكل مباشر بعد تحميل نسخة البحث في البرنامج. وتم طرح الاسئلة التالية على البرنامج وطلب تسجيل نتائج تشخيص الذكاء الاصطناعي وتحليله للصور ثم مقارنتها مع نتائج الباحثين : ما هو النسيج والى اي حيوان وعضو يعود ؟ ما هو نوع الضرر او التغاير النسجي الظاهر بالصور؟ حلل الصور النسجية الموجودة في البحث المرفق وقارنها مع النتائج السابقة. تم تحليل 12 صورة من البحث رقم 1 في الجدول رقم (1) ادناه ، و 13 صورة من البحث رقم 8 ، و 12 صورة من البحث رقم 4 ، و 8 صور من البحث رقم 3 ، و 8 صور من البحث رقم 2 ، و 6 صور من البحث رقم 10 في الجدول.

جدول 1 : قائمة البحوث والمصادر العراقية ذات العلاقة بإمراضيه انسجة الجهاز التوالدي الذكري في الجرذان والفئران المختبرية والمستخدمة في المراجعة و التحليل

Table 1: References used in the analysis

ت	عنوان البحث باللغة الانكليزية	اسماء الباحثين و سنة النشر و اسم المجلة
1.	Ethyl alcohol induced pathological changes in male reproductive system of albino rats	Genan A. Al- Bairuty, Hanady S. Al-shmgani and Mohammed International .N. Taha. 2016 Journal for Sciences and Technology
2.	The Toxicopathological Effect of Median Leathal dose of Methomyl on Male's Reproductive organs of Albino Rats In Iraq	Zainab Jamal Mohammed Al-Qadisiyah .Jawad, 2022 Journal of Veterinary Medicine Sciences
3.	Histopathological alterations of male and female reproductive systems induced by alloxan in rats	Iraqi .H. Kh. , 2021 Ismail Journal of Veterinary Sciences
4.	Histomorphometric and Histopathological Alterations of Rat Testis Following Exposure to Hydrogen Peroxide: Protective Role of Resveratrol Supplement	Jasim M Abdulla1, Baraa N Al- The Iraqi Journal .Okaily, 2022 of Veterinary Medicine

مجلة كلية التربية الاساسية
كلية التربية الاساسية – الجامعة المستنصرية
P- ISSN: 3007-3650 E- ISSN: 2706-8536
Journal of the College of Basic Education Vol.32 (No.139) 2026, pp.704-716

5.	Histopathological and Biochemical Comparative Oxide Nanoparticles and Study of Copper Mice Copper Sulphate Toxicity in Male Albino Reproductive System	Manal M. S. AL-Musawi, Hanady Al-Shmgani , and .Genan A. Al-Bairuty, 2022 International Journal of Biomaterials
6.	The effects of fenugreek seeds on the albino rat male reproductive system, MDA and SOD levels, and CD16 responses to Al2O3 NPs administration	Zainab Rasheed Hameed, Areej Zabbon and Genan Al-Bairuty, Acta Scientiarum. .2025 Animal Sciences
7.	Effects of Al-Zahdi date palm seed extract on the AKT and PTEN genes expression in testicular tissues of mature and immature albino rats	Kadhim K.K. N.S. and Ahmed Iraqi Journal of ., 2025 Veterinary Sciences
8.	Does Baclofen induce changes in testicular histology and seminal fluid analysis in rat?	O.N. , L.I. , Sultan Al-Allaf B.S. and Al-Nuami Saad-Allah Iraqi Journal of .W.M. , 2021 Veterinary Sciences
9.	The effect of CO-Q10 on the testicular histological changes in rats induced by imatinib	Luma K. Al-Allaf , Hafidh A. Iraqi Journal .Al-Ashoo, 2021 of Veterinary Sciences
10.	Effects of chronic cigarette smoke exposure and alcohol exposure on testicular histopathology, morphometry, and gene expression in adult male rats	Asmaa Mohammed Mekkey , .Shaimaa A. Al-Oubaidy, 2026 Agricultural Biotechnology Journa

مجلة كلية التربية الاساسية
كلية التربية الاساسية – الجامعة المستنصرية
P- ISSN: 3007-3650 E- ISSN: 2706-8536
Journal of the College of Basic Education Vol.32 (No.139) 2026, pp.704-716

النتائج Results

1.التغيرات النسجية في الخصى الناتجة من المعاملة بالكحول الاثيلي

بينت النتائج الخاصة بالخصية والنبيبات المنوية (Testicular tissue and Seminiferous tubules) بان تاثير الكحول الاثيلي متصاعد في مجاميع التجربة استنادا الى زيادة تركيز التجريع فكلما زاد التركيز زاد الضرر في النسيج. ان الضرر في نسيج الخصى تسلسل من تركيز 20% , 30% , 40% , 50% بشكل متصاعد بظهور تنكس متدرج من بسيط (mild) الى متوسط (moderate) ومن ثم شديد (severe) يرافقه فقدان واضح للخلايا وتنخر Necrosis مع ضمور في بعض النبيبات المنوية وانفصال الظهارة عن الغشاء القاعدي وتجمع الخلايا النطفية غير البالغة في وسط تجويف النبيبات. وشملت الاضرار ايضا انفصال الخلايا الظهارية عن الغشاء القاعدي وتنكس الخلايا بشكل متدرج حسب التركيز. واشارت النتائج اضطراب بتكوين النطف وتغير النشاط بالمقارنة مع المجموعة الطبيعية و كما موضح في شكل رقم (1).

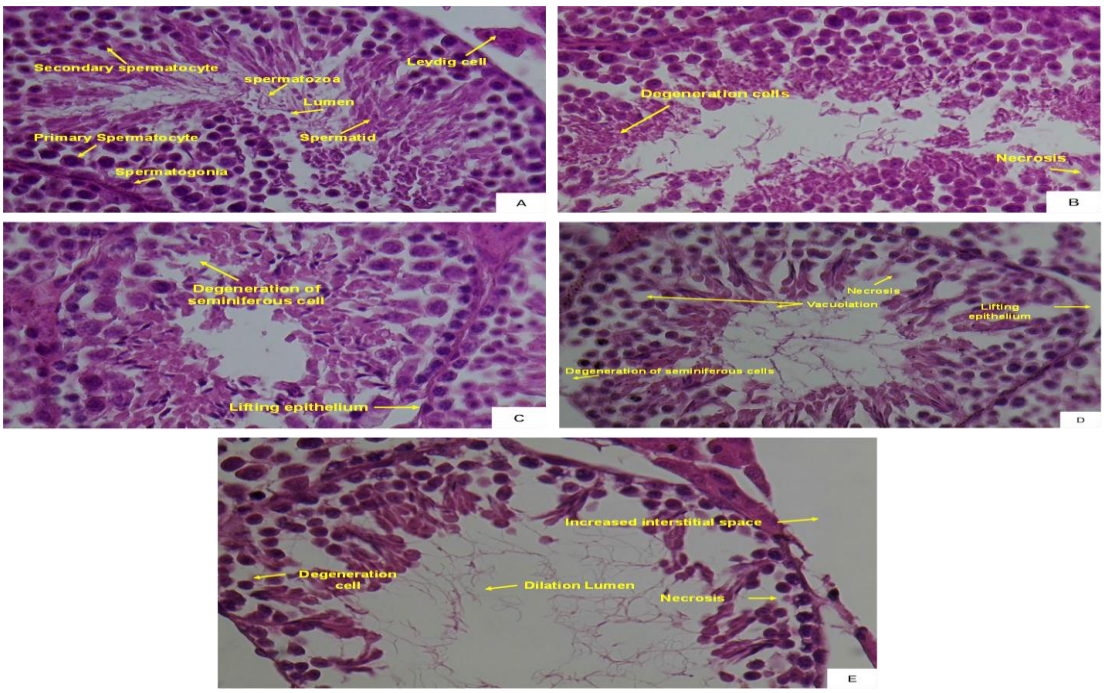

شكل (1): مقطع مستعرض في خصى الجرذ الابيض يوضح مجموعة من التغيرات النسجية المرضية كما مؤشرة في داخل الصورة (A) مجموعة السيطرة، (B) مجموعة معاملة بالكحول الاثيلي 20% و (C)

مجموعة معاملة بالكحول الاثيلي 30% و (D) مجموعة معاملة بالكحول الاثيلي 40% (E) و مجموعة معاملة بالكحول الاثيلي 50% .

مجلة كلية التربية الاساسية
كلية التربية الاساسية – الجامعة المستنصرية
P- ISSN: 3007-3650 E- ISSN: 2706-8536
Journal of the College of Basic Education Vol.32 (No.139) 2026, pp.704-716

2. تحليل نتائج الانسجة المرضية في الابحاث العراقية باستخدام نماذج الذكاء الاصطناعي العام

تم تحليل 59 صورة من ابحاث منتخبة من الجدول رقم (1) لانسجة مرضية (معاملة بمختلف المواد الكيمياوية ومنها الكحول) لمقاطع من الاعضاء التوالدية الذكرية في الجرذان والفئران المختبرية واجراء مقارنة بين تشخيص الباحثين وتشخيص الذكاء الاصطناعي. شمل التحليل مقاطع الانسجة الطبيعية وليس فقط المرضية. اظهرت النتائج وجود توافق بشكل تام complete agreement في تشخيص 20 صوره من اصل 59 وتمثل (33.9%) ، بينما مثلت نتائج عدم التوافق صفر من اصل 59 صوره (0%) ، وكانت نسبة التوافق الجزئي الكبير 24 strong partial agreement صوره من اصل 59 (40.7%) ، ونسبة التوافق البسيط مثلت 15 صورة من اصل 59 (25.4%). وبشكل عام فان نسبة التوافق التام والتوافق الجزئي الكبير (complete and strong partial agreement) في التشخيص بين تشخيص الباحثين وتشخيص نموذج الذكاء الاصطناعي العام مثلت 44 صورة من اصل 59 (74.6%). تفاصيل التحليل في ملحق هذه الدراسة. تركز التحفظ في تشخيص نموذج الذكاء الاصطناعي العام على التفاصيل الامراضية الدقيقة مثل تحديد خلية معينه شديدة التخصص والتمييز بين التنكس والتنخر و التغيرات الكمية و تقييم عمليات تكوين النطف.

المناقشة: Discussion

توافقت نتائج دراستنا الحالية الخاصة بالتاثيرات السمية للكحول الاثيلي مع اغلب الدرسات السابقة والتي اشارت الى ازدياد تأثير الكحول على نسيج الخصية بازدياد تراكيز الكحول الاثيلي المجرعة للمجاميع المختلفة من الجرذ (Al-Bairuty *et al*. 2016 and Akinloye *et al*. 2022). شملت هذه التغيرات النسجية اتساع فجوات وتشويه وضمور في بعض النبيبات المنوية وازدياد التنكس والتنخر واضطراب في الظهارة المكونة للنطف وفقدان الخلايا الجرثومية بازدياد التركيز سيما في تركيز 50% وهو قريب من الجرعة المميتة لنصف العدد LD50 (اذ ان حجم الايثانول النقي داخل جرعة 5 مل من محلول 50% يساوي 2.5 مل وان كثافة الكحول الاثيلي تسواي 0.789 غم / مل لذلك فان الجرعة تساوي 5.64 غم ايثانول / كغم / يوم والناتجة من تقسيم (1.97 / 0.350 غم معدل وزن الجرذ) والتي تقترب من جرعة LD50 الفردية للجرذ وهي 6.2 غم / كغم (Wiberg *et al*.,1970 , Prasad *et al*., 2022). وهذا التاثير قد يسبب الى الضعف الجنسي impotence في الذكور وضعف الانتصاب (Karunakaran *et al*.2024) بسبب التشوهات الظاهره في النطف اذ يمتد تاثير الكحول على عملية التمكين sperm capacitation (Bisconti *et al*., 2023) اضافة الى تاثير حيوية النطاف ويؤثر الكحول سلبيا على نسبة تركيز الهرمونات الذكرية لاسيما هرمون LH (Moosazadeh *et al*., 2024) اذ لوحظ حدوث انخفاظ معنوي في تركيز الهرمون بالجرذ المعامل خاصة بعد التجريع مباشرة واستمرار الانخفاض الى اكثر من ساعتين ونتيجة لذلك يتاثر سلبا هرمون الشحمون الخصوي المنتج من قبل خلايا لايدك، ونظرا لاهمية هذا الهرمون في تكوين ونمو الخلايا النطفية فمثل هذا التاثير يفسر سبب تنخر وتنكس الخلايا المنطفة والخلايا الظهارية في البرابخ (Al-Bairuty *et al*., 2016). ويفسر اتساع المسافات بين النبيات المنوية ونقص اعداد خلايا لايدك Leydig الى تاثير الكحول على مستوى هرمون موجهة القند والمفرز من قبل الغدة النخامية (Moosazadeh *et al*., 2024) اذ ان افراز الهرمونات

مجلة كلية التربية الاساسية
كلية التربية الاساسية – الجامعة المستنصرية
P- ISSN: 3007-3650 E- ISSN: 2706-8536
Journal of the College of Basic Education Vol.32 (No.139) 2026, pp.704-716

وعملها يمر عبر سلسلة معقدة من العمليات المتداخلة وتاثير الكحول في اي من هذه العمليات يسبب ضرر الخلايا وموتها. ترتبط الاضرار التي لوحظت في البرابخ بالاضرار التي لوحظت بالخصى سواء النسجية منها او الاضطرابات التي حدثت نتيجة المعاملة في مستويات الهرمونات الموجهة للقند وهرمون الشحمون الخصوي (Taoto *et al.*, 2024). ومن جملة النتائج لوحظ ان تعاطي الكحول لفترات طويلة يؤدي الى تلف نسج الخصية وخاصة في التراكيز العالية منه في الانسان والحيوان على حد سواء. ومن الجدير بالذكر بان كثير من الدراسات اشارت الى ان الكحول قد يسبب الجفاف dehydration في كثير من اعضاء الجسم ويسبب اضطراب الاتزان المائي للخلايا والذي يعيق من عمل مستقبلات الخلايا ، وبشكل خاص حصول اختلال خلوي من خلال بيروكسدة الدهون (Lipid peroxidation) في اغشية الخلايا والاجهاد التأكسدي وتكون الخصية حساسة لهذا الامر بسبب غناها بالاحماض الدهنية المتعددة غير المشبعة والذي ينتج اخلال في نفاذية الاغشية الخلوية وسيولتها وثم التاثير على البروتينات والوظائف المرتبطة بالغشاء (Akinloye *et al.*, 2022 and Ebokawie *et al.*, 2023).

على الرغم من وضوح تاثيرات الكحول والمواد الكيمياوية على احداث امراضية في الانسجة المختلفة وتاثيرات مباشرة الا ان الدراسة الحالية توافقت بشكل كبير مع الدراسات الحديثة التي اشارت الى دور التكنلوجيا والذكاء الاصطناعي في احداث تقدم معنوي متميز في تطوير تشخيص امراضية الانسجة واحداث نقلة نوعية مقارنة مع التشخيص المعتمد على الخبراء والباحثين. اذ قدمت نتائج الدراسة الحالية التي اعتمدت على تحليل 59 صورة من ستة بحوث عراقية درست تأثير المواد الكيمياوية ومنها الكحول الاثيلي على انسجة الخصية ادلة تدعم توجه زيادة دقة التشخيص باستخدام ما يسمى بعلم الامراضية الرقمي Digital Pathology (Pischon *et al.*, 2021). اذ ان التباين في تشخيص امراضية الانسجة المعتمد على خبرة الباحثين المختصين صنف على انه تحدي كبير دفع الى البحث عن طرائق توفر تقارب اكثر في التشخيص وتصدر الذكاء الاصطناعي هذه الطرائق الحديث (Tizhoosh *et al.*, 2021). ورغم ان التوافق الكلي والتوافق الجزئي بشكل كبير الناتج في هذه الدراسة بين تشخيص الباحثيين العراقيين وتشخيص الذكاء الاصطناعي وصل 74.6% الا انه اشر توافق ضعيف بنسبة 25.4% شمل تحفظ الذكاء الاصطناعي على تشخيصات الباحثين المتعلقة بالتفاصيل الدقيقة التي تشمل التنخر والتنكس و التاثيرات الخلوية والموت المبرمج والنتائج المتعلقة بالقياسات الدقيقة للخلايا والاغشية والتي تمثل جوهر التباين بين الباحثين. هذا يؤشر الكفاءة العالية للباحثين العراقيين في التشخيص وان النتاج العلمي السابق كان مبني على تباين محدود بين المختصين ولكن هناك حاجة ماسة الى استخدام التكنلوجيا الحديثة لتطوير وتعزيز التشخيص الخاص بعلم الامراض. ومن الجدير بالذكر ان الدراسات العالمية الحديثة استخدمت برامج ذكاء اصطناعي مخصصه للتشخيص من خلال التدريب واستخدام خوارزميات وبرمجة تزيد من كفاءة التشخيص (Durkee et *al.*, 2021 , Morrison *et al.*, 2021) مثل برنامج Visiopharm 2020 الدنماركي وهو برنامج متخصص في التحليل الرقمي للصور النسجية (Digital Pathology Image Analysis) له القابلية على تحديد وتقسيم مكونات الخلايا و قياس المساحات و اعداد الخلايا واحجامها وشدة الصبغة المستخدمة وقد استخدم هذا البرنامج في الشرائح الخاصة بامراضية كبد الجرذ (Pischon *et al.*, 2021) لذلك ان استخدام نماذج ذكاء

مجلة كلية التربية الاساسية
كلية التربية الاساسية – الجامعة المستنصرية
P- ISSN: 3007-3650 E- ISSN: 2706-8536
Journal of the College of Basic Education Vol.32 (No.139) 2026, pp.704-716

اصطناعي عامة لتعزيز التشخيص في الدراسات العراقية يعد خطوه للامام ولكن غير كافية تحتاج الى التعزيز بالذهاب باتجاه استخدام البرامج الرقمية المتخصصة التي تزيد من الثقة في التشخيص وتقلل التباين بين الباحثين ، لكون التحول الرقمي في علم امراضية الانسجة ممكن له ان يوفر تكامل كبير واضافة معنوية للعمل تشمل تحديث شامل للبنى التحتية القديمة وتعديل لسير عمل المختبرات واختصاصيي علم الامراض (Cheng *et al*., 2021) والتركيز على اخلاقيات الذكاء الاصطناعي عند التحول الرقمي والتي تشمل الشفافية والمسائلة والحوكمة (Chauhan *et al*., 2021).

الاستنتاجات: Conclusions

يسبب استهلاك الكحول الاثيلي المزمن بمختلف تراكيزه تاثيرات مباشرة ومتزايدة حسب زيادة التراكيز في انسجة الخصية. وان من اهم التأثيرات الامراضية هي التنكس والتنخر في الانسجة وتوسع النبيبات المنوية وضمور بعضها والتاثير على عملية تكوين النطف ، وان تشخيص امراضية الانسجة فيه تباين بين الباحثين المختصين والذكاء الاصطناعي يصل الى 25.4% في الدراسات العراقية التي استخدمت في هذا البحث ، مع نسبة اكبر مؤشرة في الابحاث العالمية. وان استخدام برامج الذكاء الاصطناعي العامة يعد خطوه متقدمة للامام ولكنها غير كافية ، ويفضل استخدام برامج الذكاء الاصطناعي الخاصة المستندة للخوارزميات والتدريب العميق و المختصة بامراضية الانسجة لكونها تزيد من نسبة الثقة في التشخيص وتقلل التباين بشكل اكبر بين الباحثين.

التوصيات: Recommendations

توصي الدراسة بضرورة تطويرعملية طرائق تشخيص امراضية الانسجة واستعانة الباحثيين العراقيين المختصين في علم الامراض بالبرامج الخاصة والموجه التي تستخدم الذكاء الاصطناعي وخوارزميات محددة والتي تستخدم علم امراضية الانسجة الرقمي Digital Histopathology من اجل زيادة الثقة في تشخيص امراضية الانسجة وتقليل التباين بين تشخيص الباحثين والمختصين.

قائمة المصادر: References

Abdulla, J.M., & AL-Okaily, B.N. (2022). Histomorphometric and Histopathological Alterations of Rat Testis Following Exposure to Hydrogen Peroxide: Protective Role of Resveratrol Supplement. The Iraqi Journal of Veterinary Medicine, 46 (1), 17-23 .

Ahmed, N.S., & Kadhim, K.K. (2025). Effects of Al-Zahdi date palm seed extract on the AKT and PTEN genes expression in testicular tissues of mature and immature albino rats. Iraqi Journal of Veterinary Sciences, 39 (3), 529-536.

Akinloye, D. I., Ugbaja, R. N., Adebiyi, A. A., & Idowu, O. M. O. (2022). Duration effects of alcohol graded concentrations on the extent of lipid peroxidation, testis morphology and sperm quality assessment in Wistar rats. Toxicology Reports, 9, 1082–1091.

مجلة كلية التربية الاساسية
كلية التربية الاساسية – الجامعة المستنصرية
P- ISSN: 3007-3650 E- ISSN: 2706-8536
Journal of the College of Basic Education Vol.32 (No.139) 2026, pp.704-716

Al-Allaf, L. I., Sultan, O. N., Saad-Allah, B. S., & Al-Nuami, W. M. (2021). Does Baclofen induce changes in testicular histology and seminal fluid analysis in rat? Iraqi Journal of Veterinary Sciences, 35(2), 387–396.

Al-Allaf, L. K., & Al-Ashoo, H. A. (2021). The effect of CO-Q10 on the testicular histological changes in rats induced by imatinib. Iraqi Journal of Veterinary Sciences, 35(1), 189–196.

Al-Bairuty, G. A., Al-shmgani, H. S., & Taha, M. N. (2016). Ethyl alcohol induced pathological changes in male reproductive system of albino rats. International Journal for Sciences and Technology, 11(4), 7–11.

AL-Musawi, M. M. S., Al-Shmgani, H., & Al-Bairuty, G. A. (2022). Histopathological and biochemical comparative study of copper oxide nanoparticles and copper sulphate toxicity in male albino mice reproductive system. International Journal of Biomaterials, 2022, 4877637.

Bancroft, J. D., & Stevens, A. (Eds.). (1982). Theory and Practice of Histological Techniques (2nd ed.). Edinburgh and New York: Churchill Livingstone. 662 pp.

Bisconti, M., Grosjean, P., Arcolia, V., Simon, J.-F., & Hennebert, E. (2023). Influence of two widely used solvents, ethanol and dimethyl sulfoxide, on human sperm parameters. International Journal of Molecular Sciences, 24(1), 505.

Chauhan, C., & Gullapalli, R. R. (2021). Ethics of AI in pathology: Current paradigms and emerging issues. The American Journal of Pathology, 191(10), 1673–1683.

Cheng, J. Y., Abel, J. T., Balis, U. G. J., McClintock, D. S., & Pantanowitz, L. (2021). Challenges in the development, deployment, and regulation of artificial intelligence in anatomic pathology. The American Journal of Pathology, 191(10), 1684–1692.

Cooperberg, M. R., Chi, T., Jad, A., Cha, I., & Turek, P. J. (2005). Variability in testis biopsy interpretation: Implications for male infertility care in the era of intracytoplasmic sperm injection. Fertility and Sterility, 84(3), 672–677.

Creasy, D. M. (2003). Evaluation of testicular toxicology: A synopsis and discussion of the recommendations proposed by the Society of Toxicologic Pathology. Birth Defects Research Part B: Developmental and Reproductive Toxicology, 68(5), 408–415.

Durkee, M. S., Abraham, R., Clark, M. R., & Giger, M. L. (2021). Artificial intelligence and cellular segmentation in tissue microscopy images. The American Journal of Pathology, 191(10), 1693–1701.

Ebokaiwe, A. P., Obasi, D. O., Osawe, S. O., & Njoku, R. C. C. (2023). The antioxidant/anti-inflammatory protective effects of rutin against ethanol-induced

testicular perturbation in rats: Involvement of the immunosuppressive indoleamine 2,3-dioxygenase. Basic & Clinical Pharmacology & Toxicology, 133(3), 254–264.

Elmore, J. G., Barnhill, R. L., Elder, D. E., Longton, G. M., Pepe, M. S., Reisch, L. M., Carney, P. A., Titus, L. J., Nelson, H. D., Onega, T., Tosteson, A. N. A., Weinstock, M. A., Knezevich, S. R., & Piepkorn, M. W. (2017). Pathologists' diagnosis of invasive melanoma and melanocytic proliferations: Observer accuracy and reproducibility study. BMJ, 357, j2813.

Hameed, Z. R., Zabbon, A., & Al-Bairuty, G. (2025). The effects of fenugreek seeds on the albino rat male reproductive system, MDA and SOD levels, and CD16 responses to Al_2O_3 NPs administration. Acta Scientiarum. Animal Sciences, 47(1), e71295.

International Council for Harmonisation (ICH). (1995). Detection of toxicity to reproduction for medicinal products: Addendum to the parent guideline: Toxicity to male fertility (S5B).

International Council for Harmonisation (ICH). (2020). Detection of reproductive and developmental toxicity for human pharmaceuticals (S5(R3)).

Ismail, H. Kh. (2021). Histopathological alterations of male and female reproductive systems induced by alloxan in rats. Iraqi Journal of Veterinary Sciences, 35(2), 223–226.

Jawad, Z. J. M. (2022). The toxicopathological effect of median leathal dose of methomyl on male's reproductive organs of albino rats in Iraq. Al-Qadisiyah Journal of Veterinary Medicine Sciences, 21(2), 62–68.

Kang, C., Lee, C., Song, H., Ma, M., & Pereira, S. (2022). Variability matters: Evaluating inter-rater variability in histopathology for robust cell detection. In Computer Vision – ECCV 2022 Workshops (pp. 552–565). Springer.

Karunakaran, A., Prabhakaran, A., Karunakaran, V., & Michael, J. P. (2024). Erectile dysfunction in alcohol use disorder and the change in erectile function after one month of abstinence. Journal of Addictive Diseases, 42(2), 112–121.

Mekkey, A. M., & Al-Oubaidy, S. A. (2026). Effects of chronic cigarette smoke exposure and alcohol exposure on testicular histopathology, morphometry, and gene expression in adult male rats. Agricultural Biotechnology Journal, 18(4), 579–592.

Moosazadeh, M., Heydari, K., Rasouli, K., Azari, S., Afshari, M., Barzegari, S., Nikaeen, R., Kardan-Souraki, M., Khani, S., Motafeghi, F., & Hoseini, A. (2024). Association of the effect of alcohol consumption on luteinizing hormone (LH), follicle-stimulating hormone (FSH), and testosterone hormones in men: A systematic review and meta-analysis. International Journal of Preventive Medicine, 15, 75.

Morrison, D., Harris-Birtill, D., & Caie, P. D. (2021). Generative deep learning in digital pathology workflows. The American Journal of Pathology, 191(10), 1717–1723.

OpenAI. (2026). ChatGPT (GPT-5.6 Sol) [Large language model]. OpenAI

مجلة كلية التربية الاساسية
كلية التربية الاساسية – الجامعة المستنصرية
P- ISSN: 3007-3650 E- ISSN: 2706-8536
Journal of the College of Basic Education Vol.32 (No.139) 2026, pp.704-716

Organisation for Economic Co-operation and Development (OECD). (2001). Test No. 416: Two-generation reproduction toxicity. OECD Guidelines for the Testing of Chemicals, Section 4. OECD Publishing.

Orr, C. E., Beneck, D., Jessurun, J., Qin, L., Tyryshkin, K., Yantiss, R. K., & Chen, Y.-T. (2022). High interobserver variability and frequent overdiagnosis of dysplasia in fundic gland polyps can be improved by detecting atypia on the surface epithelium and an abrupt transition to non-neoplastic cells. Histopathology, 80(2), 314–321.

Pischon, H., Mason, D., Lawrenz, B., Blanck, O., Frisk, A.-L., Schorsch, F., & Bertani, V. (2021). Artificial intelligence in toxicologic pathology: Quantitative evaluation of compound-induced hepatocellular hypertrophy in rats. Toxicologic Pathology, 49(4), 928–937.

Prasad, W., Wani, A. D., Khamrui, K., Hussain, S. A., & Khetra, Y. (2022). Green solvents, potential alternatives for petroleum based products in food processing industries. Cleaner Chemical Engineering, 3, 100052.

Smits, L. J. H., Vink-Börger, E., van Lijnschoten, G., Focke-Snieders, I., van der Post, R. S., Tuynman, J. B., van Grieken, N. C. T., & Nagtegaal, I. D. (2022).
Diagnostic variability in the histopathological assessment of advanced colorectal adenomas and early colorectal cancer in a screening population. Histopathology, 80(5), 790–798.

Taoto, C., Tangsrisakda, N., Thukhammee, W., Phetcharaburanin, J., Iamsaard, S., & Tanphaichitr, N. (2024). Rats orally administered with ethyl alcohol for a prolonged time show histopathology of the epididymis and seminal vesicle together with changes in the luminal metabolite composition. Biomedicines, 12(5), 1010.

Tizhoosh, H. R., Diamandis, P., Campbell, C. J. V., Safarpoor, A., Kalra, S., Maleki, D., Riasatian, A., & Babaie, M. (2021). Searching images for consensus: Can AI remove observer variability in pathology? The American Journal of Pathology, 191(10), 1702–1708.

U.S. Environmental Protection Agency. (1998). Health effects test guidelines: OPPTS 870.3150, 90-day oral toxicity in nonrodents (EPA 712-C-98-200). U.S. Environmental Protection Agency.

Wiberg, G. S., Trenholm, H. L., & Coldwell, B. B. (1970). Increased ethanol toxicity in old rats: Changes in LD50, in vivo and in vitro metabolism, and liver alcohol dehydrogenase activity. Toxicology and Applied Pharmacology, 16(3), 718–727.

مجلة كلية التربية الاساسية
كلية التربية الاساسية – الجامعة المستنصرية
P- ISSN: 3007-3650 E- ISSN: 2706-8536
Journal of the College of Basic Education Vol.32 (No.139) 2026, pp.704-716

Histo-Pathological changes in some parts of the male reproductive system of albino rats treated with ethyl alcohol

Genan Adnan Al- Bairuty [(1)]
Forensic Science, College of Science, Alkarkh University of Science, Baghdad. Iraq
galbairuty@gmail.com

Hanadi S. Al-Shmgani[(2)]
Biology Department, College of Education for Pure Science –Ibn Al-Haitham, Baghdad. Iraq
hanadi.s.as@ihcoedu.uobaghdad.edu.iq

Nadheer Abood Fazaa [(3)]
Ministry of Environment, Baghdad. Iraq
nadheerabood@gmail.com

Abstract:
Diagnosing histopathological changes is a significant challenge because inter-observer variability among researchers is high, as numerous studies have shown. Artificial intelligence (AI) programs have been identified as a crucial and important platform in recent research that can enhance diagnostic accuracy and reduce variability. This study aimed to investigate the toxic effects of ethyl alcohol at varying concentrations on the reproductive organs of the albino rat, and to reassess findings several Iraqi studies on histological pathology using AI. Fifty-nine images from six Iraqi studies were analyzed using General Purpose Technology (GPT). results of oral administration of different concentrations of ethyl alcohol to the rats showed degeneration and necrosis of testicular tissue, along with dilation and atrophy of some seminiferous tubules and impaired spermatogenesis, which became more severe by increasing the alcohol concentration. Furthermore, the study found a 25.4% discrepancy between the researchers' diagnoses and the AI's, mainly in fine details of cellular changes and dimensional measurements. The study indicated the need for digital transformation in diagnosing histopathological changes, known as Digital Histopathology, to reduce diagnostic variability and improve integration in Iraqi studies. Using GPT can be considered as a progressive step forward. However, using specialized artificial intelligence programs is preferable and can provide greater accuracy in diagnosis.

Keyword: Histopathological Changes, Rat Testes, Digital Pathology, Ethyl Alcohol
Note: The research is **not** based on a master's thesis or a doctoral thesis.